Knogleskader ved myelomatose

Mens nogle nye patienter slet ikke har problemer med knoglerne, oplever andre helt umotiverede knoglebrud eller rygsammenfald, som så fører til en myelomatose-diagnose. Den gode nyhed er, at det i mange tilfælde er muligt at stoppe udviklingen og tilmed rulle skaderne tilbage.

Af Carsten Levin

"Jeg vendte mig om i sengen, og så fik jeg brud på ribbenene."

Sådan kan en chokerende beskrivelse fra en nydiagnosticeret myelomatose-patient lyde.

For andre starter det mindre dramatisk med smerter i ryg, hofte eller andre steder. Men der er desværre en del myelomatosepatienter, der først bliver diagnosticeret meget sent. Blandt dem er der nogle, som kommer med voldsomme smerter i ryggen og har fået sammenfald af rygraden.

I disse tilfælde har et myelom (en samling monoklonale plasmaceller) taget pladsen og helt eller delvist nedbrudt en eller flere af ryghvirvlerne.

For andre kan det første symptom være et brud på skulderen, kravebenet, hoften eller et ribben efter en påvirkning, der ville have været harmløs hos en rask person.

Men der er også patienter, der diagnosticeres uden at have oplevet noget så dramatisk som et egentligt brud, men som måske i længere tid har oplevet smerter i ryg, hofte eller andetsteds, som læger og fysioterapeuter og kiropraktorer har forsøgt at behandle uden succes.

Klokkerne ringer sent

Da symptomerne på myelomatose ofte er diffuse, og da det derfor resulterer i, at man undersøger for helt andre ting, så kan der nå at ske væsentlige skader på skelettet, før den rigtige behandling sættes ind.

Hvis man kom til lægen og sagde *"Jeg tror jeg har nyreproblemer, jeg har også lav blodprocent og jeg har ondt i ryg og lænd"*, så er det muligt, at klokkerne ville ringe hos en del praktiserende læger. Men det er sjældent, at patienter kan præsentere alle fire CRAB-symptomer.

Derfor sker det også, at man trods smerter i knoglerne og andre symptomer, kommer til at gå et stykke tid, og måske oplever forværring - og i værste fald yderligere skader - der kunne have været undgået ved rettidig diagnose.

Men den gode nyhed er, at man i rigtig mange tilfælde både kan stoppe udviklingen med knogleskader ved at komme i behandling for myelomatosen, og tilmed i bedste fald kan rulle en del af skaderne tilbage med behandling med knoglestyrkende medicin som Zometa eller Denosumab.

Den helt store undersøgelse

Når man får en myelomatose-diagnose rulles de store kanoner frem. De fleste oplever - udover at skulle aflevere masser af blodprøver og litervis af døgnurin - at blive indkaldt til gentagne scanninger; Røntgen, PET-CT og MR.

Disse undersøgelser er i sig selv helt smertefrie, men for patienter der allerede har smerter i ryg, lænd eller skuldre, og måske også en luftvejsinfektion med hoste, kan det være meget belastende at skulle ligge fuldstændigt stille i CT-scanneren i 15-30 minutter og MR-scanneren i en times tid.

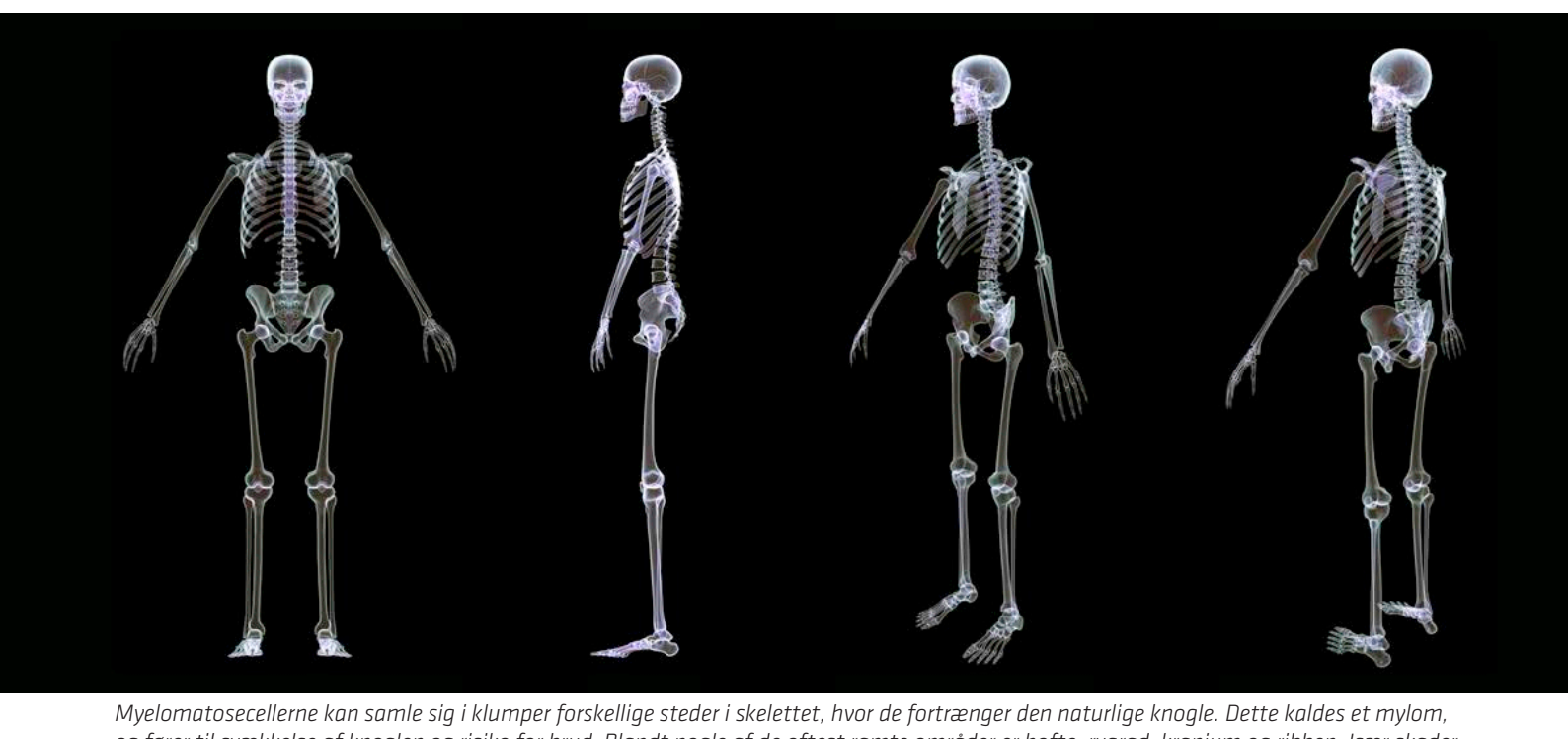

Myelomatosecellerne kan samle sig i klumper forskellige steder i skelettet, hvor de fortrænger den naturlige knogle. Dette kaldes et mylom, og fører til svækkelse af knoglen og risiko for brud. Blandt nogle af de oftest ramte områder er hofte, rygrad, kranium og ribben. Især skader på rygraden kan være problematiske og kræve omfattende behandling for at modvirke yderligere sammenfald og smertefuld nervepåvirkning - eller lammelse, hvis der er tale om medullært tværsnitssyndrom, hvor rygmarvens funktion påvirkes. Foto: iStock

Når undersøgelser, prøver og scanninger er gennemført, har myelomatosespecialisten et samlet billede af sygdommens påvirkning af knoglerne, og om det måske er nødvendigt at sætte ind allerede før den egentlige myelomatosebehandling.

Der kan fx være tale om stråling på særligt hårdt angrebne knogleområder eller af ryggen, for at stoppe tumorudviklingen, stabilisere rygraden eller behandle aktuelle brud.

Undgå alle belastninger

Når de første knogleskader viser sig, eller når scanningerne afslører svækkede områder i skelettet, er det første du får at vide: Løft ikke noget, og møf ikke omkring med støvsuger og trillebør. Og hvis du ellers hygger dig med fodbold, basketball eller andet af den slags: Hold dig fra al kontaktsport.

For dem, der har oplevet de første brud, er det let at følge rådene. Det kan straks være en del sværere for patienter, der kun har få eller ingen direkte symptomer fra skelettet.

Er man fx blevet opdaget som blod-donor på grund af en lidt lav blodprocent, er det ikke sikkert, man overhovedet opfatter sig selv som syg. Men der er absolut grund til at følge rådene om at undgå at belaste skelettet, indtil der er fuldt overblik over situationen.

Behandling og stabilisering

Hvis man er så heldig, at der ikke er nogle brud og især ikke sammenfald af ryggen, eller at skaderne på skelettet er relativt harmløse og kan hele op, når myelomatosen bekæmpes, er der formentlig ikke behov for direkte behandling af knogleskaderne. Men de patienter, der har sammefald i rygsøjle eller nakkeregion, kan have behov for omfattende indgreb.

Alt efter sammenfaldets eller bruddets karakter, kan det være nødvendigt at fiksere dele af rygsøjle eller nakken med en dese af metal. En dese består af to skinner, som skrues fast i ryghvirvlerne på hver side af rygraden, så danner en bro henover den eller de ødelagte ryghvirvler.

Med en teknik, der kaldes vertebroplastik eller kyphoplastik, kan man også i nogle tilfælde injicere knoglecement ind i de ødelagte rygvirvler, så smerterne mindskes og strukturen styrkes.

Da skader på rygsøjle og nakke kan være meget smertefulde, vil denne behandling ofte blive iværksat tidligt i forløbet.

Genopbygning

Når behandlingen af myelomatosen er iværksat, håber man at opnå komplet remission af sygdommen i en periode. Men selv hvis der kun opnås delvis remission (VGPR eller PR), og der stadig kan måles en M-komponent i blodet, vil det umiddelbare angreb på knoglevævet oftest være stoppet.

Smerter i ryggen, ribben og hofterne kan være det første symptom på myelomatose. Et symptom, der ofte i lang tid fejldiagnosticeres, og hvor behandling er forgæves, før flere andre symptomer fører til, at de rigtige undersøgelser bliver gennemført. Der kræves en opmærksom læge for at få stillet en tidlig diagnose.

Nu kan kroppens og knoglernes egen evne til at genopbygge sig gå i gang. Og de steder i knoglemarv og knogler, hvor myelomatosecellerne havde fortrængt det sunde væv, kan gradvist fyldes ud og knoglestyrken genoprettes.

Det er indlysende, at dette ikke sker på uger eller måneder, men typisk tager to år. Langt de fleste patienter vil også få efterbehandling i flere år med bisfosfonater som Zometa, der dels fremmer genopbygning og dels hæmmer knoglenedbrydningen, eller Denosumab, et antistof der gør det samme.

For rigtig mange er denne behandling uden bivirkninger, men nogle kan opleve at få feber og hovedpine eller influenzasymptomer. Det er ubehageligt, men sjældent alvorligt.

Før behandling med bisfosfonater kan iværksættes, vil lægen sikre, at man har været regelmæssigt til tandlægekontrol: Der må nemlig ikke være risiko for, at kæbeknogle er blotlagt (hvis fx en løs tand falder ud, eller hvis der kommer rodbetændelse og tandlægen vil fjerne tanden). Derfor er det vigtigt, at tandlægen bliver informeret om det, hvis man er i behandling med bisfosfonater.

Balancen

Under skelettets genopbygningsproces er det fortsat vigtigt, at man overholder alle de råd, man får om at passe på. Dog er det jo også kendt, at knogler og muskler styrkes ved brug. Så professionel hjælp til genoptræning, fysioterapi og et gradvist øget træningsniveau er alfa og omega.

Dem, der følger med på Dansk Myelomatoseforenings lukkede facebook-gruppe, vil se masser af eksempler på med-patienter, der er i fuldt vigør og udfolder sig på fuldt tryk med både motion og sport – men også møde andre, som skal være meget forsigtige.

En ting er dog sikkert: Når du kender dine grænser, så er det rigtigt godt at udfolde dig fysisk fuldt ud inden for disse.

Det er som beskrevet sundt med træning og belastning. Omfanget er er ikke kendt, og absolut individuelt, men man bør ikke overskride smertegrænsen

Billeddiagnostik

Røntgen er traditionel røntenfotografering der især egner sig til visning af knoglerne, og hvor disse er nedbrudt, når skaderne har et vist omfang. Røntgen er dog ikke nær så detaljeret som PET-CT og MR, og er ikke godt nok til at vise, om der er mindre skader på skelettet eller små myelomer.

PET-scanning (Positron Emissions Tomografi) viser områder i kroppen, der har ekstra stort forbrug af sukker, typisk kræftceller. PET-scanning gennemføres efter faste. Man giver patienten en indsprøjtning med radioaktive sporstoffer, som lyser op, der hvor cellerne har det største optag af det sukkerstof, som patienten skal drikke en time før scanningen. Kombineres med **CT-scanning** (PET-CT), der laver et tværsnitsbillede af kroppen. Herved kan man se, nøjagtigt hvor i kroppen, det lyser op og hvor der er aktiv myelomatose.

MR-scanning (Magnetisk Resonans) bruges til at give et meget detaljeret billede af kroppen, herunder skelettet. Der skabes et kraftigt magnetfelt uden brug af røntgen, og ved hjælp af radiobølger skabes et meget nøjagtigt og skarpt billede, hvorved selv små myelomer og få milimeter store skader på skelettet kan ses.

Gode råd

- Ved diagnosen, følg de råd du får om at passe på skelettet, også selv om du ikke har oplevet knogleskader. Pas på ikke at få skader, der kunne have været undgået, eller at forværre dem, du allerede har.
- Når du har været igennem den første myelomatosebehandling, vær ekstra opmærksom på smerter i knoglerne. De kan være et symptom på, at sygdommen vender tilbage.
- Gå i dialog med læger og fysioterapeuter: Genoptræning og aktivitet kan styrke den behandling, du får til genopbygning af dine knogler.

Tak til Overlæge Carsten Helleberg ved Hæmatologisk afdeling på Herlev Hospital og medlem af bestyrelsen for Dansk Myelomatose Studie Gruppe for inspiration og for gennemlæsning af denne artikel, for gode råd og ændringer og tilføjelser.